

DOI:10.11798/j.issn.1007-1520.201402010

· 短篇论著 ·

中鼻甲垂直部长度和慢性鼻窦炎的相关性研究

韦明壮¹, 周必生², 司建荣², 李郁明¹, 颜文杰¹

(广东省中西医结合医院 1. 耳鼻咽喉科; 2. 放射科, 广东 佛山 528200)

摘要: **目的** 探讨中鼻甲垂直部上下径的长度(中鼻甲长度)与慢性鼻窦炎的相关性,为术中处理中鼻甲提供参考依据。**方法** 结合CT和鼻内镜检查结果,对106例慢性鼻窦炎患者和50例健康志愿者的中鼻甲垂直部长度进行对比分析。对慢性鼻窦炎的CT结果进行Lund-mackey评分,对两组中鼻甲长度进行独立样本均数 t 检验;对慢性鼻窦炎程度与中鼻甲长度的相关性进行Pearson相关分析。**结果** 慢性鼻窦炎组中鼻甲长度为 (23.9198 ± 3.4611) mm,对照组中鼻甲长度为 (21.3600 ± 2.9900) mm,两组比较差异具有统计学意义($t = 6.348, P < 0.01$);慢性鼻窦炎患者Lund-mackey评分结果为 (5.9198 ± 2.5603) 分,鼻甲长度与Lund-mackey CT评分呈正相关($r = 0.253, P = 0.000$)。**结论** 中鼻甲垂直部的长度与慢性鼻窦炎发生有相关性,中鼻甲过长可能也是导致慢性鼻窦炎发生发展的原因之一,术中可根据中鼻甲的长度适当处理。

关键词: 慢性鼻窦炎; 中鼻甲; 鼻内镜检查; CT扫描

中图分类号: R765.41 文献标识码: A 文章编号: 1007-1520(2014)02-0131-03

Study of the relationship between vertical length of middle turbinate and chronic sinusitis

WEI Ming-zhuang, ZHOU Bi-sheng, SI Jian-rong, LI Yun-ming, YAN Wen-jie

(Department of Otolaryngology, Guangdong Province Hospital of Integrated Traditional Chinese and Western Medicine, Foshan 528200, China)

Abstract: **Objective** To explore the relationship between vertical length of middle turbinate (MT) and chronic sinusitis to provide reference evidence and theoretical basis for MT management. **Methods** Clinical data of 106 patients (212 sides) with chronic sinusitis and 50 healthy volunteers (100 sides) were analyzed retrospectively via combining the results of CT scan and nasal endoscopy. The Lund-Mackey scores of the patients with chronic sinusitis were obtained. The comparison of the length of MT in both groups was performed with t-test, and the relationship between the length of MT and the Lund-Mackey scores in the chronic sinusitis group was evaluated with Pearson correlation analysis. **Results** According to CT scan, the average length of MT was 23.9198 ± 3.4611 mm in chronic sinusitis group, while that was 21.3600 ± 2.9900 mm in healthy volunteers group; The the difference was statistically significant ($t = 6.348, P < 0.01$). The average Lund-Mackey score in the chronic sinusitis group was 5.9198 ± 2.5603 . Pearson analysis showed that the vertical length of MT was positively correlated with the Lund-Mackey score in the chronic sinusitis group ($r = 0.253, P = 0.000$). **Conclusions** The vertical length of MT is positively correlated with the development of chronic sinusitis. The overlength MT may play an important role in the pathogenesis of chronic sinusitis. The MT should be managed properly according to its physical length during operation.

Key words: Sinusitis, Middle turbinate; Endoscopy; CT scan

慢性鼻窦炎是鼻科常见病,其病因复杂,认为与鼻腔结构的多种解剖变异有关。中鼻

甲位置特殊,与鼻腔生理功能关系密切,中鼻甲变异与慢性鼻窦炎的发生发展已引起鼻科医生的普遍关注。而中鼻甲垂直部上下径的长度(即中鼻甲长度)与慢性鼻窦炎的相关研究鲜见报道。本研究通过螺旋CT检查结合鼻内镜检查,对106例慢性鼻窦炎患者与50例

基金项目:佛山市科技局医学类科技攻关项目(201108169)。
作者简介:韦明壮,男,副主任医师。
通信作者:韦明壮,Email:fswmz@21cn.com

健康志愿者的资料进行对比分析,以探讨中鼻甲垂直部长度与慢性鼻窦炎的相关性。

1 资料与方法

1.1 一般资料

收集2011年1月~2013年5月我科诊治的慢性鼻窦炎患者106例(212侧),男69例,女37例;年龄17~73岁,平均年龄34.77岁,均无前期手术史。其临床表现为鼻塞101例、流脓涕89例、头痛头昏79例、嗅觉障碍45例、面部麻木13例、鼻出血9例,病程1~30年。同期选取对照组50例健康志愿者,男31例,女19例,年龄18~60岁;平均年龄33.98岁。均行常规鼻窦螺旋CT检查^[1],同期行鼻内镜检查鼻腔病变。两组患者性别、年龄差异无统计学意义($P > 0.05$)。经医院伦理委员会批准,所有受试者均知情同意并签字。

1.2 方法

1.2.1 CT扫描 所有患者全部使用TOSHIBA Activion 16层螺旋CT机进行扫描,取常规仰卧位,行横断面轴位扫描,扫描基线为下眶耳线,范围自额窦水平至上齿槽连续扫描,扫描参数设定管电压和管电流分别为120 kv、120~240 mA,FOV 250 mm × 250 mm,矩阵512 × 512,层厚5 mm,间隔5 mm,并采用容积数据进行多方面重建处理。摄片条件为骨窗(WW:1500,WL:350),软组织窗(WW:450,WL:40)。根据CT结果对慢性鼻窦炎程度进行Lund-mackey CT评分。

1.2.2 中鼻甲测量 选取CT扫描中鼻甲垂直部显示最长层面进行测量,上起自颅底附着点,下致中鼻甲游离缘。当中鼻甲病变严重或鼻腔多发息肉而无法辨认游离缘时,下点取中鼻甲骨性游离缘下1 mm^[2],测两点间的直线距离,由CT成像系统自动测距(图1)。

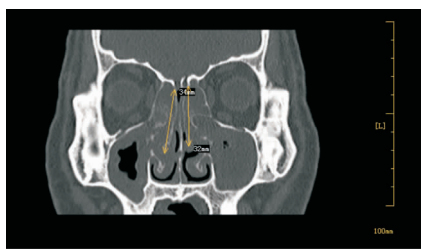


图1 病变中鼻甲测量示意图

1.2.3 鼻内镜观察 鼻腔脓性分泌物、鼻息肉形成、中鼻甲肥大(泡状中鼻甲)及息肉样变。

1.3 统计学方法

采用SPSS 19.0软件进行统计学分析,计量资料以 $\bar{x} \pm s$ 表示,符合正态分布的计量资料采用两独立样本 t 检验。以 $P < 0.05$ 为差异具有统计学意义。对慢性鼻窦炎程度和中鼻甲长度的相关性进行Pearson相关分析,以相关系数 r 值判断其相关性。

2 结果

2.1 两组中鼻甲长度结果

慢性鼻窦炎组中鼻甲长度为(23.9198 ± 3.4611)mm;对照组中鼻甲长度(21.3600 ± 2.9900)mm,经两独立样本 t 检验,两组中鼻甲长度比较,差异具有统计学意义($t = 6.348$, $P < 0.01$)。

2.2 相关分析结果

慢性鼻窦炎Lund-mackey CT评分结果为(5.9198 ± 2.5603)分;行Pearson相关分析,慢性鼻窦炎Lund-mackey CT评分结果与中鼻甲长度呈正相关($r = 0.253$, $P = 0.000$);两者关系绘制散点图见图2。

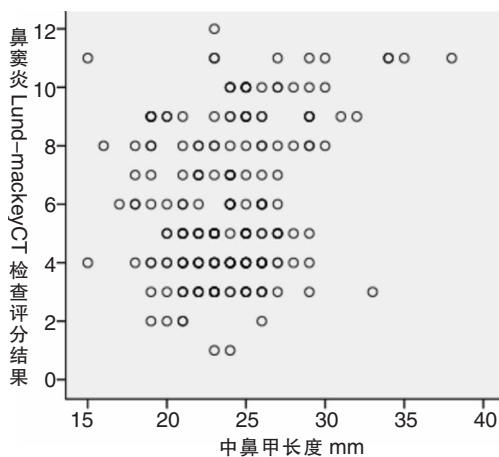


图2 中鼻甲长度和慢性鼻窦炎Lund-mackey CT评分散点图

3 讨论

中鼻甲从形态上分为垂直部和水平部,垂直部为其前1/3骨板,呈前后垂直状,附着于筛板的外侧缘与颅底相连。中鼻甲位于鼻道窦口复

合体的中部。与多个鼻窦口关系密切,是维系鼻腔鼻窦正常生理功能的重要结构之一^[3]。中鼻甲变异主要指中鼻甲气化和反向弯曲,中鼻甲气化及中鼻甲发育短小,已被认为是慢性鼻窦炎鼻息肉发生的危险因素。变异的中鼻甲还可致接触性头痛、鼻塞、嗅觉减退和反复发作的上颌窦炎,当它与其他病变同时存在时,更视为慢性鼻窦炎病因之一。本研究主要探讨中鼻甲垂直部上下径长度与慢性鼻窦炎的相关性,结果显示慢性鼻窦炎组中鼻甲长度(23.9198 ± 3.4611)mm;对照组中鼻甲长度为(21.36 ± 2.99)mm。采用两独立样本均数 t 检验,差异具有统计学意义($t = 6.348, P < 0.01$);相关分析结果显示慢性鼻窦炎 Lund-mackey CT 评分与中鼻甲长度呈正相关($r = 0.253, P = 0.000$)。中鼻甲长度变化也可能是慢性鼻窦炎发生发展的原因之一,其机理可能与上述的中鼻甲变异相似,会引起鼻腔气流方向、温度、湿度等的变化,导致中鼻道黏膜缺血缺氧、水肿变性及纤毛清除能力减弱,纤维组织增生等病理改变,导致慢性鼻窦炎鼻息肉发生^[4,6]。

中鼻甲的处理方式有两种:中鼻甲成形术和中鼻甲部分切除术。前者是处理中鼻甲下缘、外侧息肉样变或水肿黏膜,尽量保存其内侧黏膜的完整性;后者是修整成形后中鼻甲下缘仍然过长,或者伴有纤维组织或骨质增生影响通气引流者,再沿水平并略向后下切除其下缘部分以扩大鼻腔通道。处理部分中鼻甲是防止中鼻道上颌窦开窗闭锁粘连的积极办法,并使术后清理工作变得简单、方便^[7]。但在慢性鼻窦炎手术治疗过程中如何适当处理中鼻甲仍存在诸多争议^[7-8],中鼻甲切除过多会引起鼻腔干燥或嗅觉改变,切除不足可能易引起粘连。有学者主张中鼻甲切除的范围应以达到、防止鼻腔粘连,增大术腔气流量与接触气流量的术腔表面积比值,保障术腔良好的通气引流,使术腔尽快上皮化,因此成功的鼻内镜手术包括正确处

理病变中鼻甲^[3,9]。由于目前切除部分中鼻甲还没有统一的量化标准。我们以慢性鼻窦炎患者与健康对照者进行比较,以对照组中鼻甲垂直部长度作为参考,我们在术中处理中鼻甲的方法是根据 CT 测量中鼻甲垂直部长度,其骨质长度大于 23 mm 时,处理黏膜病变后切除部分中鼻甲骨,同时处理泡状中鼻甲和反向中鼻甲,这样处理中鼻甲可能会更具体更科学,疗效满意。如此能否成为手术中处理中鼻甲的科学参考依据和理论基础,还需临床实践验证。

参考文献:

- [1] 司建荣,韦明壮,张雅丽,等. HRCT 与鼻内镜对慢性鼻窦炎炎鼻息肉相关异常诊断的比较[J]. 中国耳鼻咽喉颅底外科杂志,2006,12(1):39-42.
- [2] 胡志,谷就城,曹隆和,等. 中鼻甲高度和慢性鼻窦炎关系的研究[J]. 临床耳鼻咽喉头颈外科杂志,2007,21(20):919-921.
- [3] 许庚,李源. 内窥镜鼻窦外科学[M]. 广州:暨南大学出版社,1994:20.
- [4] 韩德民,周兵. 鼻内窥镜外科学[M]. 北京:人民卫生出版社,2001:58-61.
- [5] Wittekindt C, Hess A, Bloch W, et al. Immunohistochemical expression of VEGF and VEGF receptor in nasal polyps as compared to normal turbinate mucosa[J]. Eur Arch Otorhinolaryngol, 2002, 259(6):294-298.
- [6] Escobar P, Marquez FJ, Carrasco C, et al. Endothelial nitric oxide synthase/ soluble guanylate cyclase system in human nasal polyps[J]. Eur Arch Otorhinolaryngol, 2005, 262(6):512-516.
- [7] 曹晓林,吴正虎,施紫光,等. 中鼻甲在维持上颌窦口通畅中的作用[J]. 中国中西医结合耳鼻咽喉科杂志,2008,16(3):180-182.
- [8] 梁红民,郭清保,李永利. 鼻内镜下慢性鼻窦炎鼻息肉手术时中鼻甲的合理处理[J]. 中国眼耳鼻喉科杂志,2007,7(6):389.
- [9] 沈景秋,石丽芳,许显. 鼻内镜手术中的中鼻甲的处理[J]. 中国耳鼻咽喉颅底外科杂志,2013,19(5):430-432.

(修回日期:2014-02-28)