

DOI:10.11798/j.issn.1007-1520.201402017

· 短篇论著 ·

鼻内镜下咽旁间隙解剖研究

吕洁瑜¹, 何炽辉¹, 周洽锋¹, 黄戈²

(江门市中心医院 1.耳鼻咽喉科;2.神经外科,广东 江门 529000)

摘要: **目的** 采用鼻内镜经鼻径路对咽旁间隙区域的重要血管、神经结构进行解剖,掌握其分布的规律,以寻找用于指导手术有效的解剖标志并测量相关的数据,从而为处理该部位病变的鼻内镜手术提供解剖依据。**方法** 对福尔马林浸泡的尸头4例(8侧),模拟鼻内镜下鼻径路咽旁间隙进行解剖。对手术入路的安全范围进行评估,并观测手术径路的重要标志和毗邻关系,测量相应的解剖数据。**结果** 经鼻径路咽旁间隙前为咽鼓管,外为翼内板残端,上为蝶窦底、破裂孔,下为后鼻孔下缘,内为头长肌。翼管的长度、咽鼓管峡部与颈内动脉的距离分别为(14.50 ± 1.77) mm、(11.04 ± 1.08) mm。**结论** 鼻内镜下经鼻径路可以暴露咽旁间隙的茎突前间隙部分,在该区域保护颈内动脉是关键。该径路以颈内动脉(internal carotid artery, ICA)的外口和破裂孔两点连线水平作为上界,相对安全地暴露 ICA 的颈段。

关键词: 鼻内镜手术;咽旁间隙;解剖

中图分类号: R322.42 **文献标识码:** A **文章编号:** 1007-1520(2014)02-0149-03

Endoscopic anatomical study of parapharyngeal space

LYU Jie-yu, HE Zhi-hui, ZHOU Qia-feng, HANG Ge.

(Department of Otolaryngology, Jiangmen Central Hospital, Jiangmen 529000, China)

Abstract: **Objective** To provide anatomical data for the operation of parapharyngeal space via endonasal endoscopic approach. **Methods** Anatomic study was performed in 4 formalin-soaked adult cadaver heads (8 sides) by mimicking endoscopic surgery of parapharyngeal space via endonasal approach. In the study, the safety margin of the surgical field was evaluated, the important anatomic landmarks and their relationships were observed, and the relevant anatomic data were measured. **Results** The length of pterygoid canal was 14.50 ± 1.77 mm, and the distance between isthmus of Eustachian tube and internal carotid artery was 11.04 ± 1.08 mm. **Conclusions** The pre-styloid space can be exposed via endoscopic endonasal approach with proper protection of internal carotid artery (ICA). For the protection of ICA, it is essential to expose ICA below the imaginary line from external aperture of carotid canal to foramen lacerum.

Key words: Endoscopic surgery; Parapharyngeal space; Anatomy

随着鼻内镜技术在鼻科学成熟的发展,以往一些鼻咽、鼻窦病变侵犯咽旁间隙均能通过内镜处理。传统处理咽旁间隙肿瘤有颈侧入路、颈颌入路、腮腺后入路和口咽部入路^[1-2]。鼻内镜经鼻正面入路相对与传统入路提供了又一新的手术方式,对于该进路的解剖研究尚欠缺。本研究采用经鼻径路对咽旁间隙进行解剖,通过对该区域的重要血管、神经结构解剖,掌握其分布的规律,以寻找重要的解剖标志并测量相关的数据,从而为处理该部位病变

的鼻内镜手术或活检提供解剖学依据。

1 材料与方法

1.1 标本

福尔马林浸泡的尸头4例(8侧),具体年龄及性别不详,在颈部找到颈总动脉并置入匹配的导尿管灌注红色乳胶,尸头以自制的头颅固定架固定。

1.2 实验仪器和设备

手术器械:0°、45°、90°的鼻息肉钳和咬切钳、剥离子、蝶窦咬骨钳,探针等内镜器械。内镜系统:直径4 mm的0°、30°硬性鼻内镜

作者简介:吕洁瑜,女,硕士,副主任医师。
通信作者:吕洁瑜,Email:lvjieyu@hotmail.com

(Styker 公司, 德国), 摄像头 (Storz 公司, 德国), 冷光源 (Storz 公司, 德国), 监视器 (Sony 公司, 日本) 和采用江门市中心医院的医技系统工作站的图像处理程序获取图像。动力系统: 国产的微型鼻钻。测量工具: 两脚规、软尺、直尺 (精度 1 mm), 铁线和游标卡尺。

1.3 方法

1.3.1 解剖步骤 采用 Wigand 术式鼻内镜下经鼻进路暴露蝶窦前壁, 剪除中鼻甲的后上 1/2, 定位蝶窦前壁, 寻找蝶窦开口, 沿蝶窦自然口向下向内扩大暴露蝶窦前壁。

1.3.2 暴露鼻咽部 切除下鼻甲后端和鼻中隔后柱, 沿双侧后鼻孔和咽鼓管咽口前缘切开鼻咽黏膜向下分离至完全暴露蝶窦下壁和咽隐窝。由于鼻咽外侧骨性组织的限制, 暴露咽隐窝上外侧壁时使用 30° 镜。

1.3.3 确定蝶腭孔寻找翼管确定破裂孔 以探针探查上颌窦后凶后缘确定腭骨位置, 在其表面作“U”切口上至中鼻甲基板水平部的下方, 下至鼻底, 向后延伸至蝶窦前壁, 由下缘向后分离至蝶窦前壁, 再向上分离, 暴露蝶腭动脉确定蝶腭孔, 并分离余下黏膜暴露鼻外侧壁。保护蝶腭动脉, 进入翼腭窝, 将翼腭窝内容物向内下方翻开, 暴露翼突和翼内板, 在后者与蝶窦底交界处寻找翼管神经及翼管, 沿翼管向背侧寻找破裂孔, 确定破裂孔后以此作为外上界, 由后向前、由上向下咬除翼管下、蝶腭孔后的翼内板。

1.4 暴露颈内动脉前的咽旁间隙

在去除翼内板的基础上切除咽鼓管软骨部显露其峡部, 暴露腭帆提肌和咽后壁的头长肌, 在两肌之间寻找茎突咽筋膜, 以黏膜刀挑开筋膜, 暴露其后的血管, 在咽升动脉及其分支的内侧即为颈内动脉 (图 1、2)。测量翼管的长度、咽鼓管峡部与颈内动脉的距离。

1.5 统计学方法

计量数据以 $\bar{x} \pm s$ 表示, 所得数据输入统计软件包 SAS, 得出相应的平均值、标准差及 95% 可信区间。

2 结果

2.1 鼻内镜下经鼻径路暴露咽旁间隙的范围

经鼻径路咽旁间隙范围: 前为咽鼓管, 外为

翼内板残端, 上为蝶窦底、破裂孔, 下为后鼻孔下缘, 内为头长肌, 见图 1。

在解剖中沿翼管神经遵循翼管走向在蝶窦的外侧壁的下方暴露破裂孔, 见破裂孔被软组织封闭, 其后为颈内动脉, 该动脉穿过破裂孔后垂直沿蝶窦外侧上行, 见图 2。

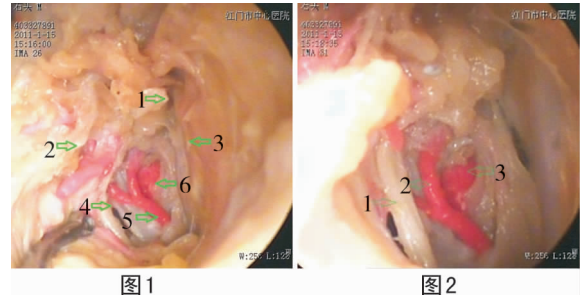


图 1

图 2

图 1 0° 镜下左咽旁间隙 1: 咽鼓管峡部软骨残留; 2: 腭帆提肌; 3: 头长肌; 4: 茎突咽筋膜; 5: 咽升动脉及其分支; 6: 颈内动脉 **图 2** 30° 镜下左咽旁间隙 1: 茎突咽筋膜; 2: 咽升动脉及其分支; 3: 颈内动脉

2.2 咽旁间隙及其内容物的解剖数据

咽旁间隙中翼管的长度及咽鼓管峡部与颈内动脉的距离见表 1。

经鼻径路通过寻找翼管神经继而定位翼管, 循翼管向背侧寻找破裂孔, 从而定位 ICA 岩骨段终点。在所解剖的尸头标本的 CT 片上充分反映了翼管与破裂孔的关系, 如图 3、4。

表 1 咽旁间隙及其内容物的解剖数据 (mm)

项目	平均值 ($\bar{x} \pm s$)	95% 可信区间
翼管的长度	14.50 ± 1.77	13.02 ~ 15.98
咽鼓管峡部与颈内动脉的距离	11.04 ± 1.08	10.13 ~ 11.94

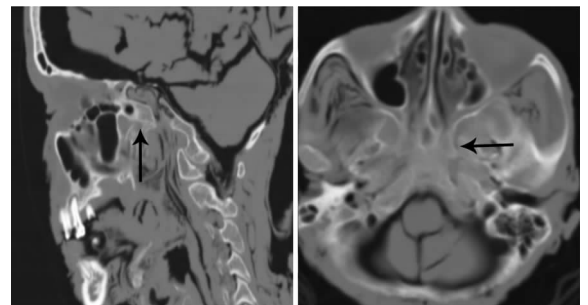


图 3

图 4

图 3 尸头 CT 矢状位显示翼管与颈内动脉的关系

图 4 尸头 CT 水平位显示翼管和颈内动脉的关系 (箭头所示为翼管)

3 讨论

对颈内动脉的保护是鼻内镜下经鼻进路对咽旁间隙解剖的关键。在鼻内镜下经鼻进路正面暴露咽旁间隙关键在于对颈内动脉(internal carotid artery, ICA)的保护。根据ICA的空间走向与比邻, Bouthillier等^[3]对ICA分为7段,在咽旁间隙中包括了ICA的颈段和岩骨段,而岩骨段在岩骨内相对不易暴露,而可以暴露的颈段,所以在解剖中定位岩骨段ICA勿予以暴露是保护的方法。颈内动脉ICA的外口和破裂孔分别作为颈内动脉岩骨的起点和终点,便成为解剖的重点所在。

破裂孔由软组织封闭,其后为ICA的破裂孔段。文献报道^[3-4]循翼管可以寻找破裂孔,并作为岩骨段ICA内镜解剖定位标志。

在去除翼内板的基础上暴露腭帆张肌和腭帆提肌,在两肌间充分暴露咽鼓管,切除咽鼓管软骨部显露其峡部。在峡部后约10 mm处为ICA外口是其岩骨段的起点。在该两点连线水平以下暴露ICA的颈段是相对安全的,无需暴露岩骨段ICA。

在腭帆提肌和头长肌之间寻找茎突咽筋膜,切开后见在筋膜和ICA间尚有一些动脉并非ICA,解剖中加以保护,其后内侧就是ICA的颈段。

经鼻进路暴露咽旁间隙受周边的骨性结构的限制,操作空间狭小。在该范围中可以处理的结构有中鼻甲、下鼻甲、鼻中隔后端、咽鼓管

软骨部和翼内板。下鼻甲后端特别是肥大的后端严重影响鼻咽的暴露,下鼻甲后端切除后咽鼓管咽口、咽隐窝等鼻咽侧壁及顶壁结构暴露清晰,而且器械能顺利到达;剪除中鼻甲后上1/2可以暴露蝶窦前壁和后鼻孔上缘,从而确定鼻咽腔上界;鼻中隔后端去除范围包括部分筛骨垂直板、犁骨和蝶窦与鼻中隔相连接的骨质;在中鼻甲、下鼻甲、鼻中隔后端去除的基础上切除咽鼓管软骨部和翼内板,可以暴露鼻咽腔的颈内动脉周围结构,但必须注意颈内动脉的走行,在本研究中咽鼓管峡部与颈内动脉外口距离小,故处理该解剖区域时必须慎重。

通过该径路可以暴露的范围上至ICA岩骨段水平下,后至ICA颈段前,内至头长肌,外至翼内板的咽旁间隙。

参考文献:

- [1] 邓毅,吴元庆,陈荣荣,等.咽旁间隙肿瘤手术方法和路径的选择[J].中国耳鼻咽喉颅底外科杂志,2008,14(3):197-200.
- [2] 陈贤明,赵敏,甄泽年,等.经口腔上颌结节入路切除咽旁间隙肿瘤[J].中国耳鼻咽喉颅底外科杂志,2011,17(1):22-24.
- [3] Bouthillier A, Van Loveren HR, Keller JT. Segments of the internal carotid artery: a new classification[J]. Neurosurgery, 1996, 38(3):425-432.
- [4] Liu JK, Gottfried ON, Amini A, et al. Aneurysms of the petrous internal carotid artery: anatomy, origins, and treatment[J]. Neurosurg Focus, 2004, 17(5):E13.

(修回日期:2013-09-09)