

DOI:10.11798/j.issn.1007-1520.202222005

· 病案报道 ·

# 慢性淋巴细胞性甲状腺炎合并胸腺样分化癌 1 例

蒯广荣,邢立行,李圣陶,赵朋,吕春晖,高峰

(山东第一医科大学附属滨州市人民医院 甲状腺外科,山东 滨州 256610)

中图分类号:R739.91

甲状腺胸腺样分化癌 (carcinoma showing thymuslike differentiation, CASTLE) 是一种罕见的甲状腺恶性肿瘤,大多数发生于甲状腺内,少部分发生于甲状腺外颈部软组织内,主要表现为颈部无痛性肿块,也有少数患者伴咳嗽、声音嘶哑、呼吸及吞咽困难等临床症状。1985年首次将其描述为甲状腺内的上皮样胸腺瘤<sup>[1]</sup>。1991年正式命名为 CASTLE<sup>[2]</sup>,在2004年版WHO将其单独作为甲状腺肿瘤的分类<sup>[3]</sup>。由于该病发病率极低,目前国内外文献报道不足100例<sup>[4]</sup>,而合并慢性淋巴细胞性甲状腺炎国内外尚未见报道。本文报道1例慢性淋巴细胞性甲状腺炎合并 CASTLE,总结 CASTLE 临床诊疗特点,并结合文献讨论,增强对该疾病的认识,避免误诊及过度诊治,改善患者预后。

## 1 临床资料

患者,女,39岁,以查体发现右侧颈部肿物1月余为主诉入院。既往史:2年前患有“慢性淋巴细胞性甲状腺炎”,口服左甲状腺素钠片 50 μg,1次/d。查体:颈部皮肤无皮疹,无破溃,颈软,气管居中,双侧甲状腺无红肿热,未触及明显肿物。双侧颈部、下颌、锁骨上均未触及明显肿大淋巴结。听诊未闻及明显血管杂音。

实验室检查:FT3 4.260(3.1~6.8) pmol/L FT4 14.660(12~22) pmol/L 促甲状腺素 4.270(0.27~4.2) μIU/mL 甲状腺过氧化物酶抗体 369.000(0~34) IU/mL 甲状腺球蛋白抗体 366.600(0~115) IU/mL。血常规、凝血七项、生化指标、肿瘤标志物、降钙素、甲状旁腺激素等均未见明显异常。影像学检查:甲状腺彩超示右侧甲状腺横断面 2.3 cm

×1.8 cm,左侧甲状腺横断面 2.0 cm × 1.5 cm,峡部厚 0.7 cm,腺体光点增粗,回声不均匀,可见散在片状低回声、条索状中高回声,CDFI:腺体内血流信号丰富。右侧甲状腺下极下方探及一大小约 2.6 cm × 2.3 cm × 1.5 cm 的实性低回声结节,边界清,形态欠规整,呈分叶状,内回声欠均质,CDFI:其内可见条状血流信号。双侧颈部未见异常增大淋巴结回声。超声提示:①甲状腺弥漫性病变;②右侧甲状腺下极下方结节,考虑甲状旁腺来源可能(图1)。颈部多排螺旋 CT 提示甲状腺右叶下方软组织结节(图2)。肺 CT、心电图、心脏彩超等均未见明显异常。

患者在全麻下行双侧甲状腺全部切除+双侧中央区淋巴结清扫术,术中探查见右侧甲状腺下方下极约 3 cm × 2.5 cm 大小结节,质硬,边界不清,形态不规整,侵犯周围带状肌,未侵犯食管、气管,与右侧甲状腺下极紧密相连、融合,无明显界限。给予完整切除肿瘤,快速病理提示:(右侧)恶性肿瘤,倾向为伴有胸腺样成分的癌。患者肺 CT 未见异常,考虑病变来源于甲状腺组织。与患者家属沟通,交代病情,详细讲解存在的手术风险及其并发症,患者家属表知晓,并同意行双侧甲状腺全部切除+双侧中央区淋巴结清扫术。

术后病理检查示(右侧)恶性肿瘤,结合免疫表型,符合伴有胸腺样成分的癌(甲状腺内胸腺癌),浸润周围肌肉组织。镜下见上皮样细胞呈岛状、巢状分布,浸润或穿插于甲状腺滤泡之间,细胞呈大的多边形,边界不清,细胞核呈圆形或卵圆形,染色质呈空泡状,核仁明显,核分裂象少见。(双侧甲状腺)桥本甲状腺炎,未见癌残留。左侧中央区检出淋巴结(0/11),均未见癌转移。右侧中央区检出淋巴结(0/13),均未见癌转移。免疫组化:P63(+),

基金项目:滨州市人民医院院级课题基金(YBKTZR202114)。  
第一作者简介:蒯广荣,男,硕士研究生,住院医师。  
通信作者:高峰,Email:gaofengshandong@163.com

CD117(+)、CD5(+)、Tg(-)、TTF-1(-)、Calcitonin(-),见图3。经上级医院会诊,证实 CASTLE 合并桥本甲状腺炎。

患者术后1个月于肿瘤科开始行术后调强放疗,共完成95%PTV 60G/30F。随访至今,患者口服左甲状腺素钠片 100  $\mu\text{g}$ , 1次/d,促甲状腺素维持 0.2(0.27~4.2)  $\mu\text{IU/mL}$ 。患者复查,未见异常。

## 2 讨论

CASTLE 为罕见的一种甲状腺恶性肿瘤,在病理学上其形态与发生于胸腺的鳞形细胞癌相似。该病发病率男女比例约为 1:1.22,年龄为 25~79岁<sup>[5]</sup>。大部分发生于甲状腺组织内,多见于左侧腺叶下极<sup>[6]</sup>。本例发生于甲状腺外颈部软组织内,且位于右侧腺叶下极。现在对于 CASTLE 相关文献多为个案报道,缺乏相关的临床治疗及诊断经验,因此提高该疾病的鉴别诊断及制定规范化治疗方案具有重要意义。

CASTLE 超声图像表现为低回声,实质占位,边界不清,多数不伴有囊性或钙化成分<sup>[7]</sup>。本病例彩超误认为来源于甲状旁腺,应结合实验室检查,综合分析考虑,警惕该疾病。在 CT 检查方面,CASTLE 表现为软组织密度影,与周围组织边界不清,肿物下极可延伸至上纵隔内<sup>[8]</sup>。对于 CASTLE 诊断必须依靠免

疫组化染色,CD5 和 CD117 的双阳性表达可作为诊断的特异性免疫标记<sup>[9]</sup>。文献报道 CD5 阴性表达也不能完全排除诊断,其在细胞膜上表达敏感性约 82%,需要结合组织形态学进一步研究分析<sup>[10]</sup>。

目前国内外尚未形成共识的治疗方案,手术切除是 CASTLE 的首选治疗方式,最小范围应至少包括患侧甲状腺腺叶及患侧中央区淋巴结清扫,假如存在临床可疑的颈侧区淋巴结则建议一并清扫颈侧区淋巴结<sup>[11-12]</sup>。本例经患者家属同意行双侧甲状腺全部切除加双侧中央区淋巴结清扫。Ito 等<sup>[10]</sup>通过统计 22 例 CASTLE 的 5 年和 10 年生存率,发现无淋巴结转移者均为 100%,伴淋巴结转移患者 5 年和 10 年生存率分别为 76% 和 57%,伴周围组织侵犯患者分别为 92% 和 79%。由此可见淋巴结转移及周围组织浸润为影响该疾病预后的主要危险因素。CASTLE 对于放射治疗较为敏感,同时接受手术并术后放疗的患者与未接受放疗患者相比局部复发率极低<sup>[13]</sup>。本病例浸润周围肌肉组织,经全院 MDT 讨论及上级医院会诊后,一致建议该患者行术后放疗。而化疗在治疗中的地位尚不明确,对环磷酰胺等药物反应差或无反应<sup>[8]</sup>。对于内分泌治疗,CASTLE 来自甲状腺外组织且不表达促甲状腺素受体,其生长、增殖不依赖促甲状腺素的作用,所以从理论上来说 TSH 抑制治疗无效,仅需给予左甲状腺素钠片替代治疗<sup>[14]</sup>。由于该患者合并慢性淋巴细

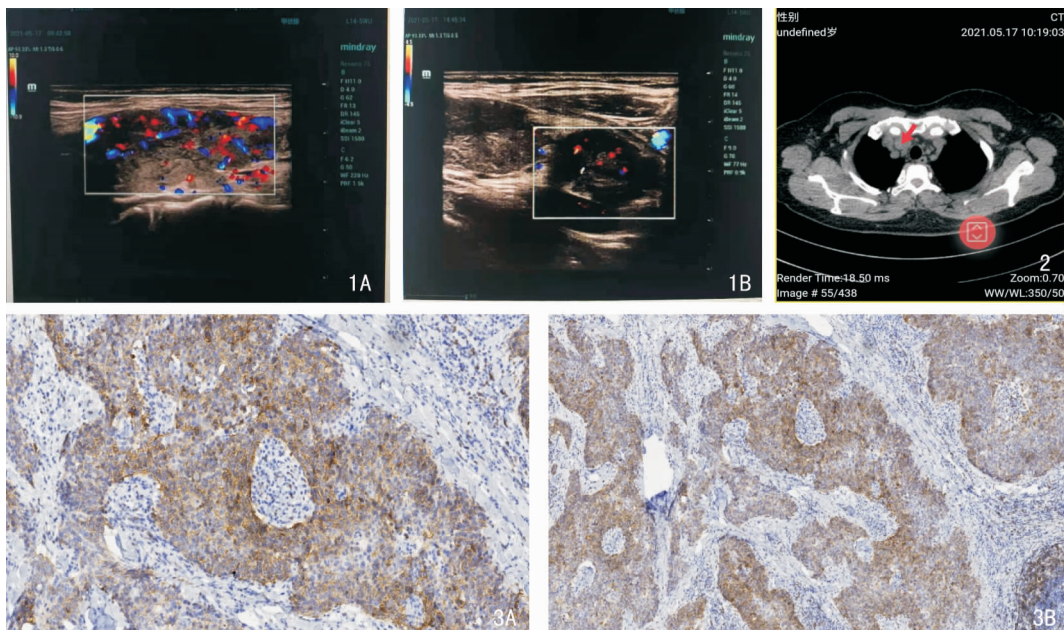


图1 甲状腺及肿块超声图像 1A:甲状腺;1B:肿块 图2 颈部螺旋CT肿块表现 图3 免疫组化图片 3A:CD5 阳性 (SP 二步法  $\times 100$ ); 3B:CD117 阳性 (SP 二步法  $\times 100$ )

胞性甲状腺炎,甲状腺摄碘能力降低,故<sup>131</sup>I 治疗意义不大。

慢性淋巴细胞性甲状腺炎是甲状腺最常见的一种自身免疫性疾病。近年来慢性淋巴细胞性甲状腺炎合并甲状腺乳头状癌的发病率逐渐升高,两者在免疫学、内分泌及遗传学等方面存在相关性<sup>[15]</sup>。而慢性淋巴细胞性甲状腺炎合并 CASTLE 国内外尚未见报道,本例为首例。由于 CASTLE 发病率低,发病机制尚不明确,两者是否存在相关性,尚待进一步研究证实。

目前还没有明确的分子生物学指标来预测 CASTLE 的临床过程,另外合并慢性淋巴细胞性甲状腺炎生物学基础尚不清楚,故需要对该患者长期随访观察,获取更多相关临床资料,为将来更深入地探讨 CASTLE 奠定基础。

参考文献:

[1] Miyauchi A, Kuma K, Matsuzuka F, et al. Intrathyroidal epithelial thymoma: an entity distinct from squamous cell carcinoma of the thyroid[J]. World J Surg, 1985, 9(1): 128 - 135.

[2] Chan JK, Rosai J. Tumors of the neck showing thymic or related branchial pouch differentiation: a unifying concept [J]. Hum Pathol, 1991, 22(4): 349 - 367.

[3] Kenji Yoneda, Osamu Matsui, Takeshi Kobayashi, et al. CT and MRI findings of carcinoma showing thymus-like differentiation[J]. Radiat Med, 2005, 23(6): 451 - 455.

[4] 倪海春, 章宏峰. 甲状腺显示胸腺样分化的癌 1 例[J]. 临床肿瘤学杂志, 2019, 24(11): 1055 - 1056.

[5] Ge W, Yao Y, Chen G, et al. Clinical analysis of 82 cases of carcinoma showing thymus-like differentiation of the thyroid[J]. Oncol Lett, 2016, 11(2): 1321 - 1326.

[6] Chan LP, Chiang FY, Lee KW, et al. Carcinoma showing thymus-like differentiation (CASTLE) of thyroid: a case report and literature review[J]. Kaohsiung J Med Sci, 2008, 24(11): 591

- 597.

[7] Yamamoto Y, Yamada K, Motoi N, et al. Sonographic findings in three cases of carcinoma showing thymus-like differentiation[J]. J Clin Ultrasound, 2013, 41(9): 574 - 578.

[8] McClelland D, Murray GI. A Comprehensive study of extramural venous invasion in colorectal cancer [J]. PLoS One, 2015, 10(12): e0144987.

[9] Kakudo K, Bai Y, Ozaki T, et al. Intrathyroid epithelial thymoma (ITET) and carcinoma showing thymus-like differentiation (CASTLE): CD5-positive neoplasms mimicking squamous cell carcinoma of the thyroid[J]. Histol Histopathol, 2013, 28(5): 543 - 556.

[10] Ito Y, Miyauchi A, Nakamura Y, et al. Clinicopathologic significance of intrathyroidal epithelial thymoma/carcinoma showing thymus-like differentiation: a collaborative study with Member Institutes of The Japanese Society of Thyroid Surgery[J]. Am J Clin Pathol, 2007, 127(2): 230 - 236.

[11] Choi KY, Kwon MJ, Ahn HK, et al. Extrathyroid carcinoma showing thymus-like differentiation (CASTLE): a new case report and review of the therapeutic role of neck dissection and radiotherapy[J]. World J Surg Oncol, 2014, 3(12): 247.

[12] Noh JM, Ha SY, Ahn YC, et al. Potential role of adjuvant radiation therapy in cervical thymic neoplasm involving thyroid gland or neck[J]. Cancer Res Treat, 2015, 47(3): 436 - 440.

[13] Liu Z, Teng XY, Sun DX, et al. Clinical analysis of thyroid carcinoma showing thymus-like differentiation: report of 8 cases[J]. Int Surg, 2013, 98(2): 95 - 100.

[14] 刘勤江, 魏温涛, 田尤新, 等. 甲状腺胸腺样分化癌 5 例分析[J]. 中国普外基础与临床杂志, 2017, 24(7): 830 - 836.

[15] 李如茵, 李晓斌. 桥本甲状腺炎与甲状腺乳头状癌发生机制的研究进展[J]. 国际外科学杂志, 2021, 48(2): 128 - 132.

(收稿日期: 2022-01-07)

本文引用格式: 蒯广荣, 邢立行, 李圣陶, 等. 慢性淋巴细胞性甲状腺炎合并胸腺样分化癌 1 例[J]. 中国耳鼻咽喉颅底外科杂志, 2022, 28(6): 117 - 119. DOI: 10. 11798/j. issn. 1007 - 1520. 202222005